

Recuperación funcional completa en schwannoma intramedular: informe de un caso

Complete functional recovery in intramedullary Schwannoma: a case report

Josué D. Garza-González¹ , Dana C. Vázquez-Sánchez¹ , José E. Ramírez-Vásquez¹ ,
Álvaro J. Montiel-Jarquín^{2*} , Arturo García-Galicia²  y Angélica E. García-Pérez³

¹Departamento de Rehabilitación, Hospital General de Zona No. 20 La Margarita; ²Dirección de Educación e Investigación en Salud, Hospital de Especialidades de Puebla. Instituto Mexicano del Seguro Social (IMSS), Puebla de Zaragoza, Pue; ³Coordinación de Investigación en Salud, Nivel Central, IMSS, Ciudad de México. México

Resumen

Introducción: Los schwannomas son tumores, infrecuentes, de las células de Schwann. Se consideran neoplasias benignas de tejidos blandos y se originan en la vaina del nervio periférico. El más frecuente es el de ubicación vestibular, los schwannomas espinales representan cerca del 1% y el 0.3% de las neoplasias intraespinales. Son más frecuentes en hombres alrededor de los 40 años. **Objetivo:** Presentar un paciente con schwannomas espinales, su tratamiento y evolución. **Presentación del caso:** Paciente de sexo femenino de 29 años, con antecedente quirúrgico de cirugía de columna 15 años previos. Presenta dolor dorsal, parestesias y debilidad progresiva de extremidades inferiores. La resonancia magnética nuclear mostró lesión intramedular bien delimitada, compatible con schwannoma. Se realizó resección completa de la lesión, con mejoría funcional del 40%. Se le dio rehabilitación temprana, con recuperación completa a los dos meses de operada. Se presenta su evolución, tratamiento, y hallazgos clínicos, de laboratorio y gabinete. Se utilizó medición de la fuerza muscular manual. **Conclusiones:** La rehabilitación temprana es la clave para la restitución funcional completa de los pacientes.

Palabras clave: Schwannoma intramedular lumbar. Tratamiento. Evolución. Programa de rehabilitación institucional.

Abstract

Introduction: Schwannomas are infrequent tumors of Schwann cells. They are considered benign soft tissue neoplasms, and they originate in the peripheral nerve sheath. The most frequent is the vestibular location, spinal schwannomas represent about 1%, and 0.3% of intraspinal neoplasms. They are more frequent in men around 40 years of age. **Objective:** To present a patient with spinal Schwannomas, their management and evolution. **Case presentation:** A 29-year-old female, with a surgical history of spinal surgery 15 years earlier. She presented with dorsal pain, paresthesias and progressive weakness of the lower extremities. Magnetic resonance imaging showed a well-delimited intramedullary lesion, compatible with Schwannoma, and complete resection of the lesion was performed, with functional improvement of 40%. She underwent early rehabilitation with complete recovery two months after surgery. Her evolution, management, and clinical, laboratory and cabinet findings are presented. Manual muscle strength measurement was used. **Conclusions:** Early rehabilitation is the key to complete functional restitution of patients.

Keywords: Lumbar intramedullary Schwannoma. Treatment. Evolution. Institutional rehabilitation program.

*Correspondencia:

Álvaro J. Montiel-Jarquín
E-mail: dralmoja@hotmail.com

Fecha de recepción: 01-11-2025
Fecha de aceptación: 10-12-2025
DOI: 10.24875/AMH.M25000142

Disponible en internet: 13-04-2026
An Med ABC. (Ahead of print)
www.analesmedicosabc.com

0185-3252 / © 2025 Asociación Médica del Centro Médico ABC. Publicado por Permayer. Este es un artículo open access bajo la licencia CC BY-NC-ND (<http://creativecommons.org/licenses/by-nc-nd/4.0/>).

Introducción

Los schwannomas son neoplasias benignas, de tejidos blandos, que se originan de las células de Schwann en las vainas de nervios periféricos¹. Representan el subtipo más común de los tumores de la vaina nerviosa, su incidencia anual estimada es 0.3 a 0.4 casos por 100,000 habitantes, abarca el 29% de los tumores espinales y más frecuente entre los 40 y 70 años, no tiene predisposición por ningún sexo². Los schwannomas intramedulares constituyen el 1.1% de todos los espinales y el 0.3% de todas las neoplasias intraespinales³. El diagnóstico preoperatorio de los schwannomas intramedulares es difícil, ya que en la resonancia magnética (RM) se confunden con ependimomas y astrocitomas. Los pacientes suelen presentar radiculopatías graves, lumbalgia, parestesias, debilidad motora y disfunción del esfínter anal⁴. La resección quirúrgica total ofrece buenos resultados en un 20-40% de los pacientes, y el programa de rehabilitación aumenta la tasa de recuperación total, pudiendo llegar al 70%. Se presenta un caso clínico de schwannoma intramedular tratado de forma quirúrgica y posteriormente con rehabilitación neuromuscular, con una representación funcional del 100%. La recurrencia es rara cuando se logra la resección total. Sin embargo, la recurrencia es una preocupación importante si se realiza una resección subtotal⁵. El objetivo de este trabajo fue presentar un caso clínico de schwannoma intramedular, su tratamiento y su evolución.

Caso clínico

Mujer de 29 años, 15 años previos presentó fractura traumática de cuerpo vertebral L4-L5, tratada quirúrgicamente con colocación de injerto autólogo de cresta ilíaca. Dos años previos al momento actual presenta lumbalgia, dolor neuropático irradiado a miembros pélvicos, y parestesias glúteas e inguinales izquierdas. La RM lumbar mostró lesión intradural intramedular hiperintensa entre L2-L4, de 51 mm, compatible con schwannoma intramedular (Figs. 1 y 2). Se le realizó laminectomía y resección tumoral total, en el postoperatorio se trató con gabapentina 300 mg cada 12 h. El resultado histopatológico fue schwannoma (Fig. 3), identificado como neoplasia bien delimitada, no encapsulada, con patrón fusocelular dispuesto en fascículos y áreas hipo- e hipercelulares (Fig. 4).

A los 21 días la paciente presentó marcha independiente, fuerza muscular según la escala *Medical Research Council* (MRC) modificada 4/5 en miembros

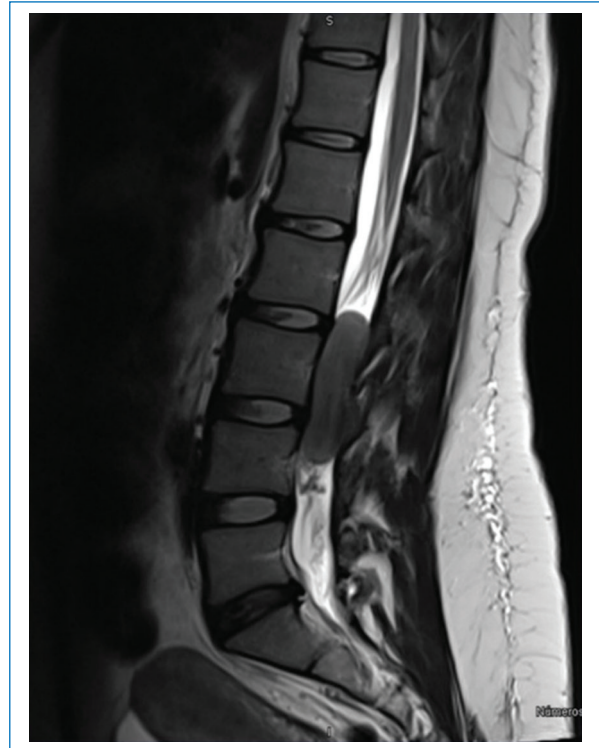

Figura 1. Corte sagital de resonancia magnética nuclear, donde se identifica una lesión intramedular a nivel de los cuerpos vertebrales L2-L4, de aspecto intramedular.

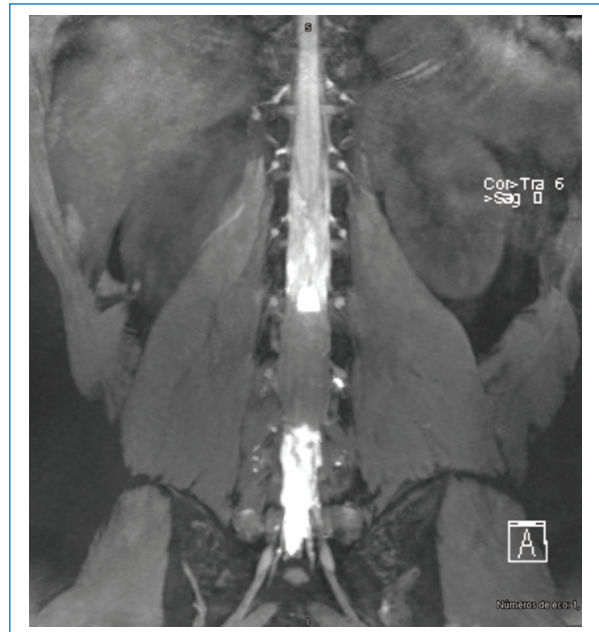


Figura 2. En el corte coronal de resonancia magnética se aprecia una lesión intramedular hiperintensa en T2, que se extiende de L2 a L4.

pélvicos bilateral, hipoestesia en dermatoma L2-L3 izquierdo, sin alteraciones sensitivas en miembro pélvico derecho. Se le realizó un protocolo de tres ciclos

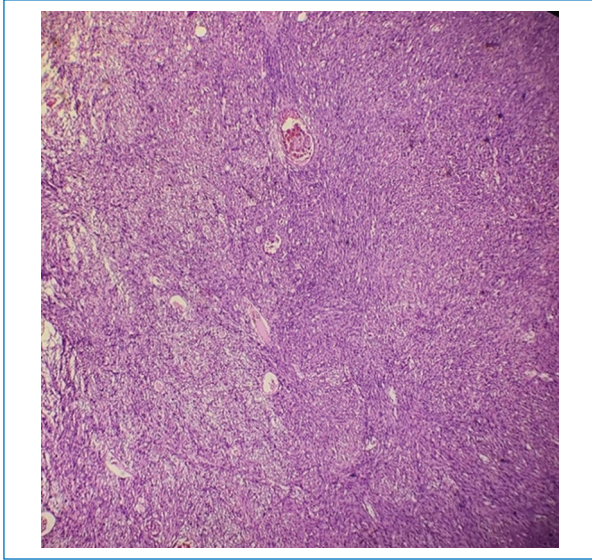


Figura 3. Muestra neoplasia con patrón de crecimiento fusocelular en fascículos, con áreas hipo- e hiper celulares, 10 x.

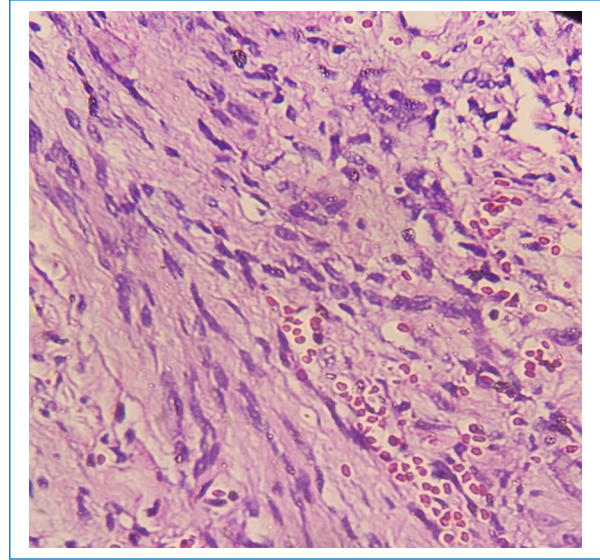


Figura 4. Se aprecian células de aspecto elongadas, con membranas mal delimitadas, citoplasma moderado eosinófilo y núcleos elongados, con cromatina fina, sin atipia, sin pleomorfismo y sin mitosis, 40 x.

con 10 sesiones cada uno de terapia física analgésica, ejercicios de fortalecimiento lumbopélvico, estiramientos dirigidos y reeducación de la marcha. La evolución a los 3 meses fue favorable, con remisión parcial del dolor 2/10 en la Escala Visual Análoga (EVA), fuerza 5/5 en miotomos L2-S1 y recuperación completa de la sensibilidad. Fue egresada del servicio con un resultado 100/100 en el índice de Barthel.

Discusión

La recuperación funcional en pacientes operados de lesiones medulares o de columna vertebral puede alcanzar hasta un 70% en las primeras etapas del proceso rehabilitador. Esta depende de la extensión quirúrgica, la integridad neurológica preservada y la adherencia al programa de fisioterapia y terapia ocupacional⁶. En esta paciente, los progresos obtenidos en fuerza, sensibilidad y movilidad reflejan una evolución dentro de los parámetros esperados para este tipo de abordajes.

La evidencia actual señala que una intervención rehabilitadora oportuna y estructurada contribuye significativamente a reducir la atrofia muscular, prevenir adherencias cicatriciales y optimizar la reintegración de patrones de marcha y equilibrio⁷. Dicho abordaje facilita la reorganización neuromotora y promueve la neuroplasticidad en los segmentos medulares adyacentes a la zona intervenida⁸.

De acuerdo con reportes recientes, el potencial de recuperación puede incrementarse hasta en el 90% cuando se mantiene un tratamiento integral y sostenido, que combine modalidades físicas, ejercicios de fortalecimiento progresivo y educación funcional⁹. La continuidad del seguimiento médico y fisioterapéutico es determinante para consolidar las ganancias obtenidas y minimizar la posibilidad de recurrencia dolorosa o de una limitación funcional residual¹⁰.

En esta paciente, los resultados confirman que la rehabilitación dirigida de forma individualizada y con un buen apego terapéutico acompañada de la educación del paciente permite lograr recuperación funcional satisfactoria y reintegración adecuada a las actividades de la vida diaria, incluso en casos con antecedentes quirúrgicos complejos.

La resección quirúrgica del schwannoma intramedular constituye la intervención definitiva para liberar el canal medular, al eliminar la lesión ocupante que condiciona la compresión del parénquima espinal. Esta descompresión restablece la fisiología medular y favorece la resolución progresiva del déficit neurológico¹¹.

La recuperación funcional óptima se favorece mediante una intervención temprana y un manejo multidisciplinario integral. Este enfoque incluye la participación coordinada de ortopedia, medicina de rehabilitación como eje rector del proceso terapéutico y la ejecución de intervenciones por parte de terapia física y ocupacional, así como el

apoyo de ortesistas, nutrición, psicología y trabajo social¹². La integración de estos servicios permite abordar de manera global las necesidades del paciente y optimizar los resultados clínicos y funcionales.

En cuanto a las modalidades de rehabilitación, se dispone de intervenciones orientadas a la recuperación motora, el fortalecimiento muscular, el reentrenamiento de la marcha y el manejo de la función sensorial, así como estrategias para optimizar las actividades de la vida diaria mediante terapia ocupacional¹³. Sin embargo, no existen programas de rehabilitación estandarizados para pacientes con compresión medular, por lo que el tratamiento suele fundamentarse en ejercicios terapéuticos y en medidas individualizadas dirigidas a la restauración progresiva de la función neurológica¹⁴. En el caso presentado, se implementó un programa centrado en entrenamiento motor, fortalecimiento segmentario y readaptación funcional, ajustado a la evolución clínica y tolerancia del paciente, logrando la recuperación funcional al 100%.

Conclusiones

El programa de rehabilitación oportuna y completa ofrece resultados excelentes en pacientes con schwannomas intramedulares y secuelas posoperatorias. La resección total de la lesión, y la aplicación de un programa estructurado de rehabilitación neuromuscular temprana permite alcanzar la recuperación funcional completa, así como la prevención de secuelas neurológicas.

Financiamiento

Los autores declaran no haber recibido financiamiento para este estudio.

Conflicto de intereses

Los autores declaran no tener conflicto de intereses.

Consideraciones éticas

Protección de personas y animales. Los autores declaran que para esta investigación no se han

realizado experimentos en seres humanos ni en animales.

Confidencialidad, consentimiento informado y aprobación ética. Los autores han seguido los protocolos de confidencialidad de su centro sanitario/institución para acceder a los datos de las historias clínicas. Se ha obtenido el consentimiento informado de los pacientes y se cuenta con la aprobación del Comité de Ética. Se han seguido las recomendaciones de las guías SAGER.

Declaración sobre el uso de inteligencia artificial. Los autores declaran que no se utilizó ningún tipo de inteligencia artificial generativa para la redacción ni la creación de contenido de este manuscrito.

Referencias

1. Mahdi OA, Gharos M, Fattat A, El-Hajj VG, Singh A, Edström E, et al. Epidemiology, tumour characteristics, treatment and outcomes associated with spinal nerve sheath tumours: a systematic review protocol. *BMJ Open*. 2024;14:e083011.
2. Ipponi E, Bechini E, Cordon M, Gentili F, Campo FR, Cosseddu F, et al. Schwannomas of the upper limb: clinical presentation, preoperative management and outcomes of surgical treatment. *Folia Med (Plovdiv)*. 2024;66(5):618-28.
3. Santos VM, Sugai TAM, Santos LAM. Intramedullary schwannoma - management challenges. *Carta*. 2023;61:1-3.
4. Hara T, Mizuno M, Hida K, Sasamori T, Miyoshi Y, Uchikado H, et al. Intramedullary schwannoma of the spinal cord: a nationwide analysis by the Neurospinal Society of Japan. *Neurospine*. 2023;20(3):747-55.
5. Magalhães MJS, Pereira DVM, Oliva HNP, Durães DTS, Caiado FL, Araújo GM, et al. Schwannomas de nervos periféricos: revisão da literatura. *Arq Bras Neurocir*. 2019;38:308-14.
6. Bschorer M, Dottermusch M, Matschke J, Gempt J, Schüller U, Mohme M. 40-year-old man with two asynchronous spinal cord tumors. *Brain Pathol*. 2024;34:1-3.
7. Juárez-Rebollar D, Vásquez-Gijón R, Gil Ortiz-Mejía C, de la Luz-Lagunas A, Jaime-Aguirre A. Calidad de vida posterior a la resección de tumores intradurales extramedulares por vía tubular. *Cir Cir*. 2024;92(1):13-8.
8. Sasiadek M, Romanowski C, Jacków-Nowicka J. Imaging of intramedullary tumours of the spinal cord. *Pol J Radiol*. 2024;89:531-40.
9. Bin Shahab F, Khan SA. Intramedullary Schwannoma - a case report. *Surg Neurol Int*. 2022;13:535-7.
10. Cho SJ, Oh SH, Kim HC. Intramedullary schwannoma at the thoracic level in a geriatric patient: a case report. *J Korean Soc Geriatr Neurosurg*. 2022;18:17-20.
11. Guo H, Wang Y, Wang L, Han D, Meng X, Mu Q, et al. Intramedullary schwannoma of conus medullaris with syringomyelia: a case report and literature review. *Front Oncol*. 2024;14:1422958.
12. Suzuki T, Tsuji O, Ichikawa M, Ishii R, Nagoshi N, Kawakami M, et al. Early phase functional recovery after spinal intramedullary tumor resection could predict ambulatory capacity at 1 year after surgery. *Asian Spine J*. 2023;17(2):355-64.
13. Soma Y, Kubota S, Kadone H, Shimizu Y, Hada Y, Koda M, et al. Postoperative acute-phase gait training using Hybrid Assistive Limb improves gait ataxia in a patient with intradural spinal cord compression due to spinal tumors. *Medicina*. 2022;58(12):1825.
14. Ruppert L, de Vries K. Role of rehabilitation in spine tumors. *Am J Phys Med Rehabil*. 2024;103:S28-S35.